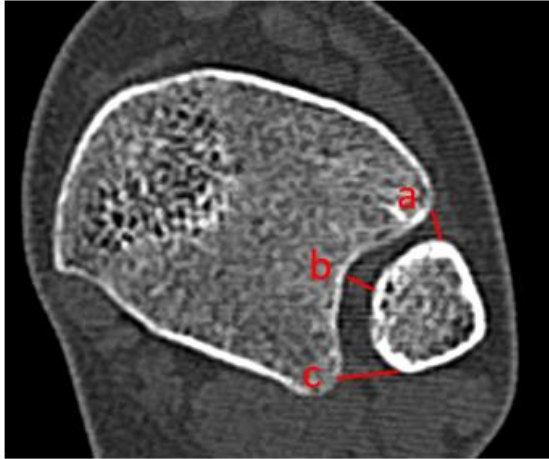


CT-måling av syndesmose



Axiale snitt, målinger **10 mm** over plafonden
Sammenligne frisk og skadet side

Avstander:
a- fremre
b- midt
c- bakre